



Schädel Teil I:



Wiederkäuergebiss


Jagdschule AJN Gräfinthal

Wiederkäuergebiss

Rehwild

Wiederkäuergebiss:

- **Gaumenplatte**
Oberkiefer
- **Gesichtslücke**
Unterkiefer
- 32 Zähne
- P1 im Unterkiefer fehlt

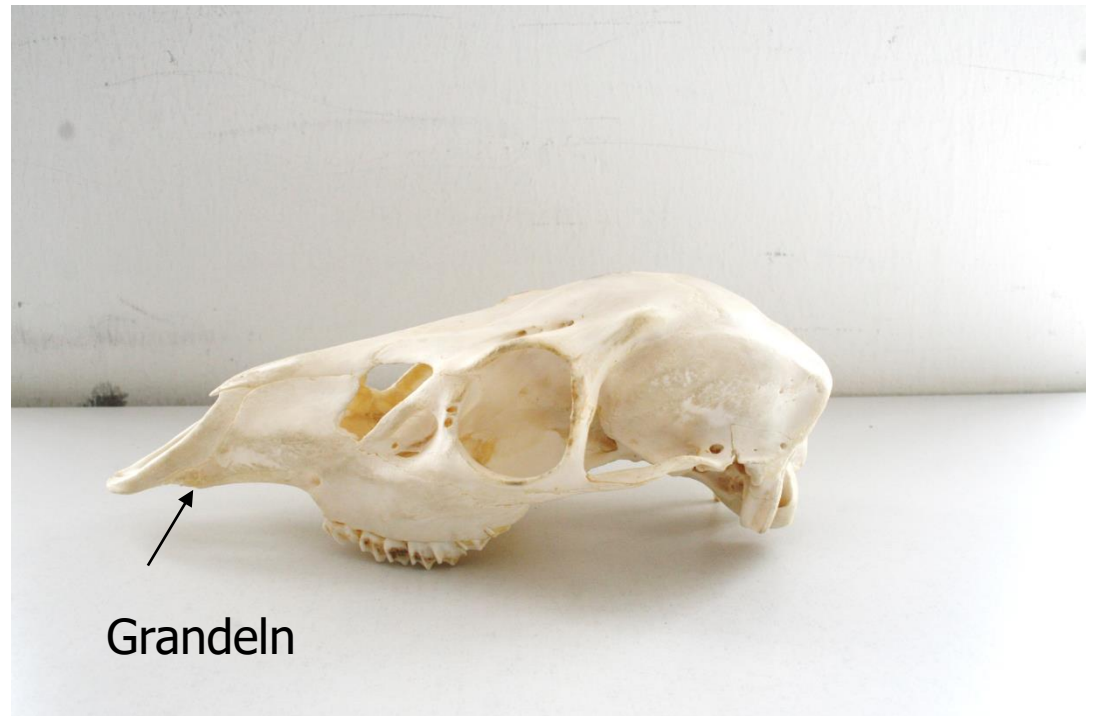

Wiederkäuer

Oberkiefer Rotwild

Wiederkäuergebiss:

- Gaumenplatte Oberkiefer
- Gesichtslücke Unterkiefer
- 32 oder 34 Zähne
- Grandeln nur bei Rot- und Sikawild (34 Zähne)
- P1 im Unterkiefer fehlt

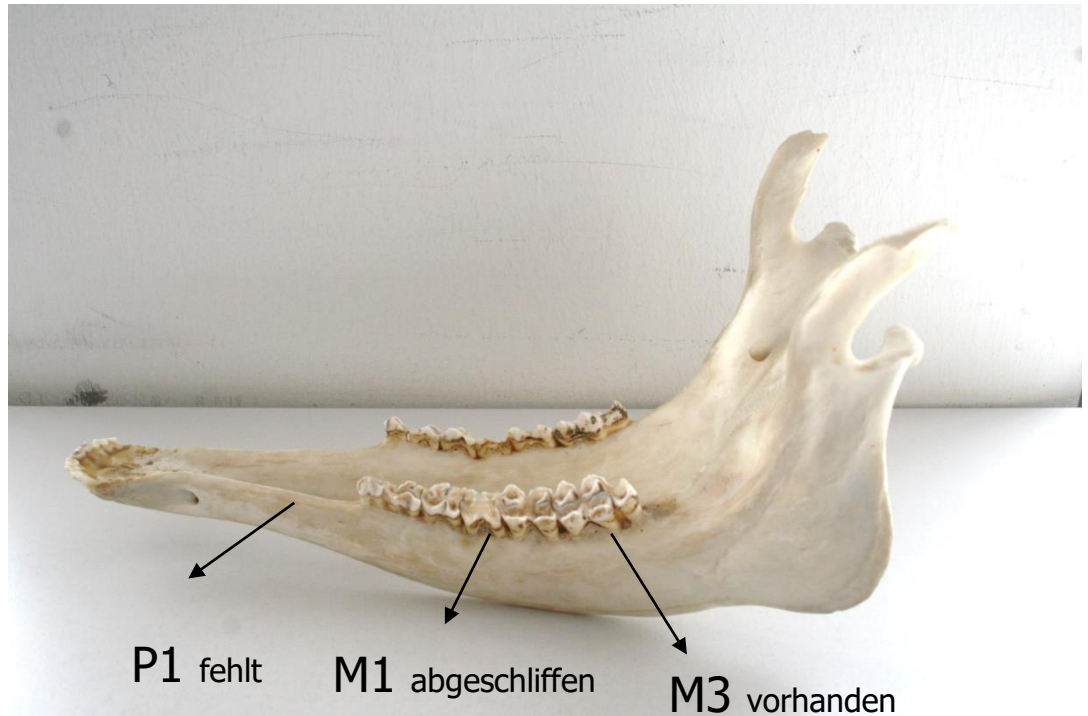


Rotwild

Unterkiefer

Wiederkäuergebiss:

- Gesichtslücke Unterkiefer
- 34 Zähne
- P1 im Unterkiefer fehlt
- Alle Molaren M1, M2, M3 vorhanden, damit über 30 Monate
- M1 komplett abgeschliffen, damit deutlich über 10 Jahre

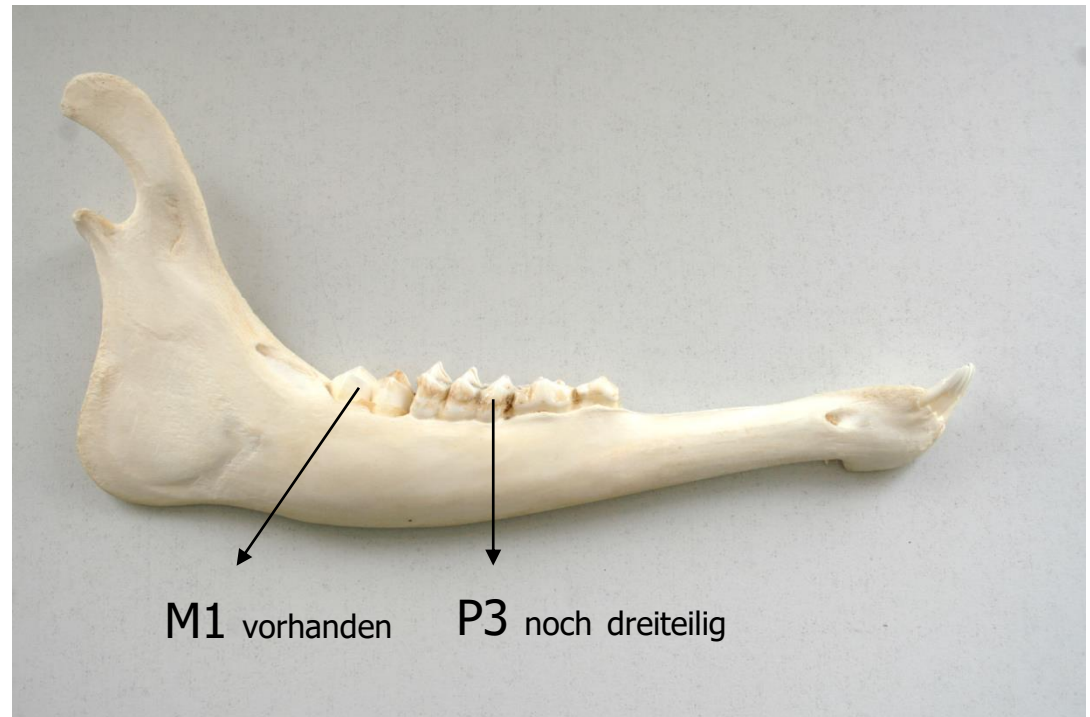


Rotwild

Unterkiefer

Wiederkäuergebiss:

- Gesichtslücke Unterkiefer
- P1 im Unterkiefer fehlt
- Nur Molaren M1 vorhanden, damit über 6 Monate
- M2 (18 Monaten) und M3 (30 Monaten) fehlen noch
- P 3 noch dreiteilig (bis 2 Jahre)



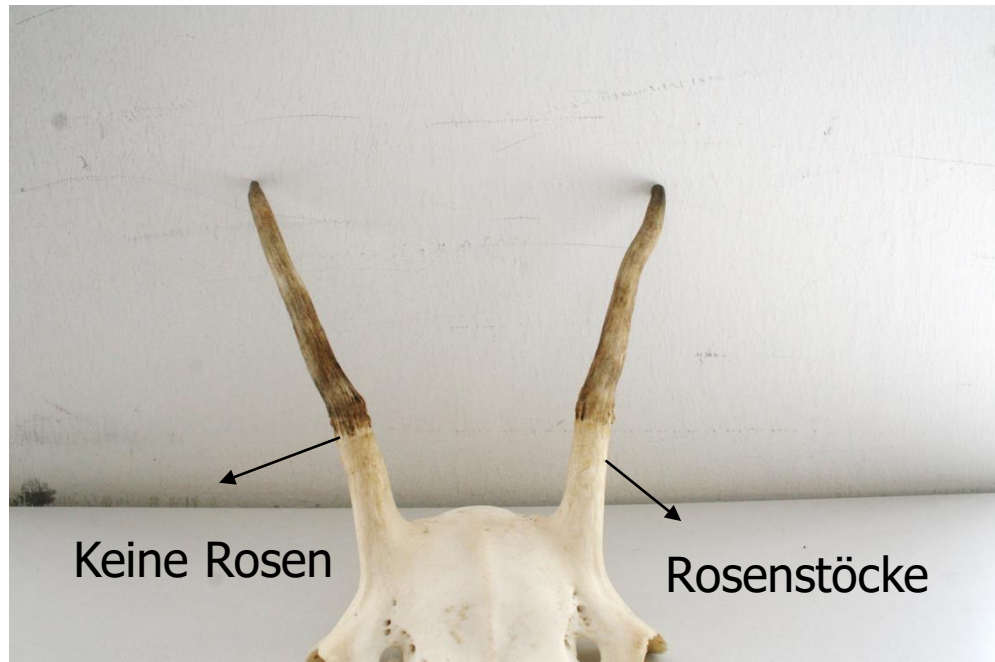
Rotwild

Wiederkäuer: Cerviden: Echthirsche

Geweihentwicklung

Rotwild:

- Rosenstockbildung mit 8 Monaten
- Erstlingsgeweih ohne Rosen
- Hirsch vom 1. Kopf
- Schmalspieser




Rotwild

Geweihentwicklung:

Abwurfstange: Benennung der Sprossen

- Augsprosse
- Eissprosse
- Mittelsprosse
- Krone (ab 3 Enden)

- **Petschaft:** Abwurffläche am Übergang zum Rosenstock
- Zuordnung der Passstangen
Fingerabdruck
- Altersschätzung: Je flacher umso älter



Rotwild

Abwurfstange

Geweihentwicklung:

- **Abwerfen:** Februar / März
- **Schieben** des neuen Geweihes in der äsungsreichen Zeit (Kolbenhirsch)
 - dauert 5 Monate
- **Fegen:** Juli / August
- **Regel:** alt vor jung



Abwurfstangen

Zwölfender



Eissprossenzehner



Jagdschule AJN
Dr. Bernhard Feichtner

Damwild

Wiederkäuergebiss:

32 Zähne

Keine Grandeln

Erstlingsgehörn mit
Zwiebeln / Wülste



Jagdschule AJN
Dr. Bernhard Feichtner